

## گزارش یک مورد بارداری و زایمان موفق به دنبال حساسیت دارویی و بروز سندروم استیونس جانسون

یلدا موسی‌زاده<sup>۱</sup>، رقیه سلمانی<sup>۲\*</sup>، سعیده باقربندی<sup>۳</sup>

تاریخ دریافت ۱۴۰۱/۰۵/۲۲ تاریخ پذیرش ۱۴۰۱/۱۱/۰۱

## چکیده

**پیش‌زمینه و هدف:** سندرم استیونس جانسون (Stevens-Johnson syndrome =SJS) یک واکنش حساسیت‌زا و یک بیماری تهدیدکننده حیات، با واسطه ایمنولوژیک و معمولاً ناشی از دارو است. سولفونامیدها، آلوپورینول و داروهای سرماخوردگی برخی از این داروهای حساسیت‌زا هستند. زنان باردار جزء گروه‌های در معرض خطر برای ابتلا و پیشرفت این بیماری محسوب می‌شوند. هدف از این مقاله گزارش یک مورد بارداری و زایمان، پس از گذشت ۵ سال از زمان تشخیص SJS است.

**گزارش مورد:** این مطالعه گزارش موردی در بیمارستان امام (ره) شهر خلخال انجام شد. ما در این مطالعه به گزارش شرح‌حال بارداری و زایمان خانمی که به دنبال درمان سرماخوردگی با داروهای آزیترومايسين و ناپروکسن دچار SJS و تنگی واژن ناشی از آن شده بود پرداختیم. این مطالعه نشان داد که امکان بارداری و زایمان موفق در افراد مبتلا به SJS و عوارض درازمدت ناشی از آن وجود دارد.

**نتیجه‌گیری:** ارائه‌دهندگان مراقبت‌های بهداشتی باید احتیاط‌های لازم را در مورد واکنش داروها به‌خصوص بروز SJS که یک وضعیت بالقوه آسیب‌رسان و کشنده است، به عمل آورند.

**کلیدواژه‌ها:** آزیترومايسين، حساسیت دارویی، ناپروکسن، بارداری، سندرم استیونس جانسون

مجله پرستاری و مامایی، دوره بیستم، شماره هشتم، پی‌درپی ۱۵۷، آبان ۱۴۰۱، ص ۶۴۴-۶۳۹

آدرس مکاتبه: خلخال، دانشکده علوم پزشکی خلخال، تلفن: ۰۴۵۲۲۴۲۲۲۰۰۲

Email: salmany.ro@gmail.com

## مقدمه

در سال‌های اخیر دارودرمانی به‌منظور کاهش درد پیشرفت چشمگیری داشته است. بااین‌حال، عوارض جانبی در برخی موارد گزارش شده است. سندرم استیونس جانسون (SJS=Stevens-Johnson syndrome) یکی از واکنش‌های دارویی است که اولین بار در سال ۱۹۲۲ گزارش شد. SJS یک واکنش غیرمعمول با واسطه ایمنی است که می‌تواند توسط داروهایی مانند سولفونامیدها، آلوپورینول، داروهای سرماخوردگی و عفونت‌هایی مانند ویروس هرپس سیمپلکس یا مایکوپلاسما ایجاد شود. علاوه بر این بیماری‌های سیستمیک، واکنش‌های سیستمیک، وضعیت فیزیکی، غذاها به‌عنوان عوامل مرتبط با SJS گزارش شده‌اند (۱-۳). میزان بروز SJS حداکثر ۲ درصد در هر ۱ میلیون نفر جمعیت در سال است،

اما عوارض و مرگ‌ومیر بالایی دارد (بسته به وسعت بیماری بین ۱۰ درصد تا ۵۰ درصد است) و سلامت عمومی را تهدید می‌کند (۴،۵). تشخیص SJS بر اساس علائم بالینی با شروع حاد ماکول‌های اریتماتوز در حال گسترش، نکروز و جدا شدن اپیدرم همراه با اریتمی، فرسایش و پوسته‌پوسته شدن دو یا چند سطح مخاطی است (۶) و اغلب با درگیری چند اندام، تب، ناهنجاری‌های هماتولوژیک، درگیری چشمی و درگیری دستگاه ادراری تناسلی همراه است (۷). برت و همکاران SJS را طیفی از علائم شامل اریتم تا نکروز اپیدرمی سمی (TEN= toxic epidermal necrolysis) بیان کردند که به ترتیب به‌عنوان خوش‌خیم‌ترین و شدیدترین نوع است (۸). عوارض ژنیکولوژیک SJS/TEN نیز شایع است و باعث عوارض طولانی‌مدت قابل‌توجهی می‌شود که شامل درگیری مخاط تناسلی، درد فرج و دیسپارونی، تنگی واژن، اختلالات قاعدگی و حتی

<sup>۱</sup> دکترای مدیریت خدمات بهداشتی درمانی، استادیار گروه بهداشت عمومی، دانشکده علوم پزشکی خلخال، خلخال، ایران

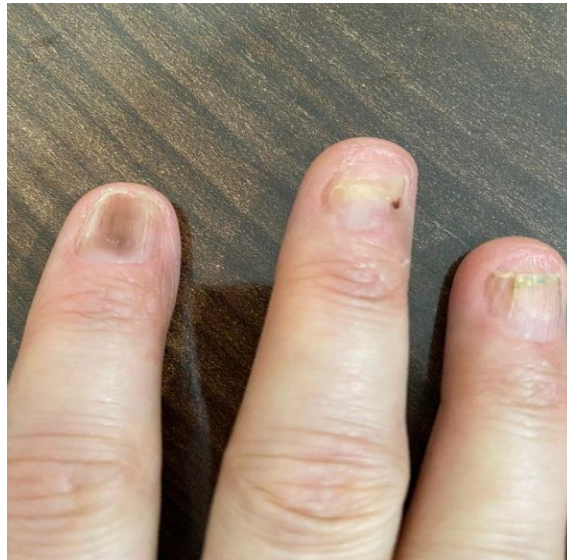
<sup>۲</sup> کارشناس ارشد مامایی، مربی دانشکده علوم پزشکی خلخال، خلخال، ایران (نویسنده مسئول)

<sup>۳</sup> متخصص زنان و زایمان، دانشکده علوم پزشکی خلخال، خلخال، ایران

## گزارش مورد

مطالعه حاضر، مطالعه توصیفی مورد نگاری (کیس ریپورت) است که در بیمارستان امام خمینی (ره) دانشکده علوم پزشکی خلخال انجام شده است. بیمار خانم باردار مبتلا به سندرم اسینونس جانسون است که بعد از گذشت ۵ سال از تشخیص این بیماری جهت دریافت اقدامات مراقبتی و درمانی مرتبط با بارداری و زایمان به بیمارستان مراجعه کرده بود. این مطالعه پس از توضیح کامل هدف از مطالعه و کسب رضایت‌نامه کتبی از مددجو و دریافت کد اخلاق از کمیته اخلاق دانشکده علوم پزشکی خلخال انجام شد. منبع کسب اطلاعات خود بیمار، پزشک متخصص زنان معالج بیمار و پرونده پزشکی ایشان بود. زن ۲۷ ساله G2P1 با سن بارداری ۳۷ هفته و ۴ روز با شکایت از درد زایمان به اورژانس زایمان مراجعه کرده بود. در شرح حال‌گیری از مددجو، وی سابقه ابتلا به SJS به دنبال مصرف داروهای آزیترامیسین و ناپروکسن به‌منظور درمان سرماخوردگی را در حدود ۵ سال پیش گزارش کرد. در معاینه فیزیکی اسکارهای پوستی، رنگ‌دانه‌های نامنظم پوست و تغییر شکل ناخن‌ها مشهود بود (شکل ۱).

ناباروری است (۹). البته سابقه ابتلا به SJS به‌طور کامل مانع بارداری نیست و زایمان موفقیت‌آمیز سال‌ها پس از درمان SJS گزارش شده است (۱۰). از طرفی زنان باردار جزء آن دسته از افرادی هستند که در معرض خطر بیشتری برای ابتلا به SJS/TEN هستند (۱۱). هرچند مکانیسم این امر ناشناخته است اما توضیحات احتمالی در این زمینه وجود دارد. از آن جمله سرکوب نسبی سیستم ایمنی در بارداری، که احتمالاً خطر ایجاد این واکنش‌های پوستی را افزایش می‌دهد و ممکن است موارد نادر اما موجود SJS در بارداری را بدون محرک قابل‌شناسایی توضیح دهد (۱۱-۱۳). Dube و همکاران (۲۰۱۳) در مطالعه مورد شاهدهی خود گزارش کردند که بارداری خطر ابتلا به SJS را ۱۴ برابر افزایش می‌دهد (۱۴). در مطالعات مختلف، میزان مرگ‌ومیر ناشی از SJS و TEN در بیماران باردار از ۱۴ تا ۱۹ درصد گزارش شده است (۱۱). با توجه به پیامدهای نامطلوب ابتلا به SJS به دنبال واکنش‌های دارویی و افزایش خطر ابتلا یا پیشرفت این بیماری در دوران بارداری، ما در این مقاله، به گزارش یک مورد بارداری و زایمان موفق در فرد با سابقه ابتلا به SJS و عوارض ژنیکولوژیک ناشی از آن پرداختیم.



شکل (۱): دفرمیتی ناخن ناشی از SJS

رحم ۳۷ هفته با انقباضات رحمی و تعداد ضربان قلب جنین ۱۳۰ ضربه در دقیقه بود. مددجو از نشت مایع آمنیون یا خونریزی واژینال شاکی نبود. سابقه پزشکی و خانوادگی قابل‌توجه دیگری در گذشته نداشت. او در دوران بارداری به‌طور مرتب از قرص‌های مولتی‌ویتامین، ویتامین D و مکمل آهن استفاده کرده است. اولین

بیمار به دلیل سوراخ شدن قرنیه در چشم راست دچار نابینایی و حساسیت چشم چپ به نور و تاری دید بود. در ۵ سال گذشته ۳ پیوند قرنیه انجام داده بود که متأسفانه موفقیت‌آمیز نبودند. در معاینه واژینال، تنگی واژن در فاصله حدود یک اینچ بالاتر از ورودی واژن وجود داشت و سرویکس قابل‌لمس نبود. در معاینه شکم، اندازه

کردند که سابقه SJS به طور مطلق مانع بارداری نمی شود (۲۲). در کیس مورد بحث نیز بیمار پس از گذشت ۵ سال از ابتلا به SJS و با وجود تنگی واژن ناشی از آن به طور خودبه خود باردار شده بود و نتایج حاصل از بارداری و زایمان موفقیت آمیز بود.

عود SJS/TEN پس از بهبودی به عنوان یک پدیده شایع گزارش شده است که وقوع آن در بین برخی افراد، به ویژه نوجوانان شدیدتر است (۲۳). زنان باردار نیز از گروه های پرخطر برای ابتلا به SJS و تشدید آن محسوب می شوند و مصرف برخی از داروها یا ابتلا به برخی عفونت ها می تواند از عوامل خطر آن باشد (۱۱ و ۱۲). در فرد مورد مطالعه ما، بارداری باعث عود بیماری و تشدید علائم نشد. یک مطالعه نشان داد که در ۹٪ از بیماران با هرگونه درگیری مخاطی، درگیری مخاط تناسلی نیز وجود دارد (۱۳). برخی از مطالعات اثرات طولانی مدتی مانند چسبندگی و تنگی واژن، آدنوزیس واژن و ولو، آندومتریوز و تلائنکتازی را گزارش کردند. ممکن است اختلال در رابطه جنسی، ناباروری یا اختلال در زایمان طبیعی ایجاد شود (۱۱، ۱۳ و ۲۱). گاهی اوقات به دلیل آسیب و التهاب مخاط، اسکار روی پوست ایجاد می شود. از دست دادن دائمی ناخن ها یکی دیگر از عوارض گزارش شده است (۲۴ و ۲۵). بلفاریت، یووئیت، زخم قرنیه یا حتی کوری نیز به عنوان عوارض طولانی مدت مرتبط با SJS بیان شده است (۲۶). در فرد مورد مطالعه، بیمار به دنبال SJS دچار تنگی واژن شده بود و از دیسپارونی، کوری ناشی از سوراخ شدن قرنیه، اسکار پوستی و تغییر شکل ناخن ها رنج می برد.

ما یک مورد از SJS ناشی از دارو را شرح داده ایم. خوشبختانه در این مطالعه هیچ علائمی از عود بیماری در خانم باردار مشاهده نشد. اما بر اساس مطالعات احتمال عود بیماری در نوجوانان و ایجاد علائم تهدیدکننده زندگی در این بیماران وجود دارد. بنابراین توجه به علائم و نشانه ها به ویژه در گروه های آسیب پذیر مانند زنان باردار ضروری است. پزشک باید به واکنش هایی مانند راش، ضایعات و زیکولوبولوز و سایر علائم از جمله تب، حالت تهوع و درد شکم توجه کند. تشخیص به موقع به پزشک کمک می کند تا مشکلات و عوارض ثانویه کاهش یابد.

### تشکر و قدردانی

این مطالعه با دریافت کد اخلاق با شماره ثبت IR.KHALUMS.1390.018 از دانشکده علوم پزشکی خلخال انجام شده است. بدین وسیله از همکاری معاونت محترم پژوهشی دانشکده علوم پزشکی خلخال کمال تشکر را داریم. همچنین از فرد مورد گزارش که با نویسندگان همکاری لازم را داشتند سپاسگزاریم. هیچ گونه تعارض منافع توسط نویسندگان بیان نشده است.

بارداری او (قبل از ابتلا به SJS بوده و) با زایمان طبیعی به پایان رسیده است. بررسی اولیه آزمایش های بیمار نشان داد که گروه خونی وی B+، هموگلوبین ۱۴۰۴ گرم در دسی لیتر و تعداد پلاکت ها ۲۱۰۰۰۰ است. همچنین آزمایش های عملکرد کلیه و کبد، فاکتورهای انعقادی و آزمایش آنالیز ادرار مددجو نرمال بود.

تیمی متشکل از متخصصان زنان، چشم، بیهوشی و قلب برای تصمیم گیری در مورد بیمار تشکیل شد. آن ها به این نتیجه رسیدند که زایمان طبیعی به دلیل تنگی دستگاه تناسلی امکان پذیر نیست و احتمال تشدید آسیب چشمی در بیمار وجود دارد. بنابراین بیمار تحت عمل سزارین قرار گرفت و یک نوزاد دختر به ظاهر سالم با وزن ۲۹۰۰ گرم با امتیاز آپگار ۹ و ۱۰ در دقایق ۱ و ۵ به دنیا آمد. حال عمومی مادر و نوزاد خوب بود و ۴۸ ساعت بعد ترخیص شدند. در بررسی شش هفته ای پس از زایمان هر دو سالم بودند.

### بحث و نتیجه گیری

SJS واکنشی است که با تأخیر شروع می شود و می تواند عوارض طولانی مدت شدید و میزان مرگومیر بالایی ایجاد کند (۱۵). سعید و همکاران در مطالعه خود نشان دادند که SJS می تواند شش سیستم تنفسی، گوارشی/کبدی، دهانی، گوش و حلق و بینی، ژنیکولوژیک/ادراری تناسلی و کلیوی را تحت تأثیر قرار دهد و منجر به پیامدهای مزمن شود (۹). مشکلات طولانی مدت در بیش از ۸۰ درصد از بزرگسالان بیان شده است (۵). بیماری SJS/TEN معمولاً ناشی از دارو است (۷) و بیماران معمولاً بین ۲ تا ۱۲ هفته پس از شروع دارو دچار واکنش آلرژیک می شوند (۱۶). در مطالعه حاضر، بیمار اظهار داشت که ۵ سال پیش، پس از مصرف آزیتراماسین و ناپروکسن برای درمان سرماخوردگی دچار SJS شده است و علائم بیماری ۳ هفته پس از مصرف دارو ظاهر شده است. بر اساس مطالعات، آزیتراماسین به ندرت به عنوان یک علت شایع برای SJS گزارش شده است (۱۹-۱۷) و بیشتر سولفونامیدهای ضد میکروبی، داروهای ضد التهابی غیراستروئیدی (NSAIDs)، داروهای ضد تشنج و ضدنقرس به عنوان داروهای مرتبط با SJS معرفی شده اند (۲۰).

درگیری ژنیکولوژیک از عواقب مزمن ناشی از SJS/TEN در نظر گرفته می شود که با عوارض طولانی مدت قابل توجهی مرتبط است (۹). تنگی واژن از جمله عوارض ژنیکولوژیک ناشی از ابتلا به SJS است که گفته می شود در دوسوم بیماران که از این بیماری بهبود می یابند رخ می دهد و در ایجاد ناباروری بعد از بهبودی کمک کننده است (۲۱). کراتزرت و همکاران به این نتیجه رسیدند که حاملگی پس از بهبودی SJS نادر است و دلیل احتمالی نادر بودن حاملگی های خودبه خود و نتایج موفقیت آمیز بارداری را ناشی از اثرات نکروز در غشای مخاطی بیان کردند. البته آن ها گزارش

## References:

1. Jongkhajornpong P, Lekhanont K, Pisuchpen P, Chantaren P, Puangsrichareern V, Prabhasawat P, et al. Association between HLA-B\* 44: 03-HLA-C\* 07: 01 haplotype and cold medicine-related Stevens-Johnson syndrome with severe ocular complications in Thailand. *Br J Ophthalmol* 2018;102(9):1303-7.
2. Jain R, Sharma N, Basu S, Iyer G, Ueta M, Sotozono C, et al. Stevens-Johnson syndrome: The role of an ophthalmologist. *Surv Ophthalmol* 2016;61(4):369-99.
3. Kittipibul T, Puangsrichareern V & Chatsuwann T. Comparison of the ocular microbiome between chronic Stevens-Johnson syndrome patients and healthy subjects. *Sci Rep* 2020;10(1):1-9.
4. Yap FBB, Wahiduzzaman M & Pupalan M. Stevens-Johnson syndrome (SJS) and toxic epidermal necrolysis (TEN) in Sarawak: A four years review. *Egypt Dermatol Online J* 2008;4(1):1-13.
5. Sekula P, Dunant A, Mockenhaupt M, Naldi L, Bouwes Bavinck JN, Halevy S, et al. Comprehensive survival analysis of a cohort of patients with Stevens-Johnson syndrome and toxic epidermal necrolysis. *J Invest Dermatol* 2013;133(5):1197-204.
6. Frisch PO, Ruiz-Maldonado R. Erythema multiforme, Stevens-Johnson syndrome and toxic epidermal necrosis. In: Freedberg IM, Eisen AZ, Wolff K, Austen KF, Goldsmith LA & Katz SI, editors. *Fitzpatrick's Dermatology in General Medicine*. 6nd ed. New York: McGraw-Hill; 2003.p.543-57.
7. White K, Abe R, Ardern-Jones M, Beachkofsky T, Bouchard C, Carleton B, et al. SJS/TEN 2017: Building Multidisciplinary Networks to Drive Science and Translation. *J Allergy Clin Immunol* 2018; 6(1):38-69.
8. Brett SA, Phillips D, Lynn AW. Intravenous immunoglobulin therapy for Stevens-Johnson Syndrome. *South Med J* 2001;94(3):342-3.
9. Saeed H, Mantagos IS, Chodosh J. Complications of Stevens-Johnson syndrome beyond the eye and skin. *Burns* 2016; 42(1):20-7.
10. El Daief SG, Das S, Ekekwe G, Nwosu EC. A successful pregnancy outcome after Stevens-Johnson syndrome. *J Obs Gynaecol* 2014;34(5):445-6.
11. Struck MF, Illert T, Liss Y, Bosbach ID, Reichelt B & Steen M. Toxic epidermal necrolysis in pregnancy: case report and review of the literature. *J Burn Care Res* 2010;31(5):816-21.
12. Gupta LK, Martin AM, Agarwal N, D'Souza P, Das S, Kumar R, Pande S, Das NK, Kumaresan M, Kumar P, et al. Guidelines for the management of Stevens-Johnson syndrome/toxic epidermal necrolysis: An Indian perspective. *Indian J Dermatol Venereol Leprol* 2016;82(6):603-25.
13. Niemeijer IC, van Praag MC & van Gemund N. Relevance and consequences of erythema multiforme, Stevens-Johnson syndrome and toxic epidermal necrolysis in gynecology. *Arch Gynecol Obstet* 2009;280(5):851-4.
14. Dube N, Adewusi E & Summers R. Risk of nevirapine-associated Stevens-Johnson syndrome among HIV-infected pregnant women: The Medunsa National Pharmacovigilance Centre, 2007-2012. *S Afr Med J* 2013;103(5):322-4.
15. Finkelstein Y, Soon G, Acuna P, George M, Pope E, Ito S, et al. Recurrence and Outcomes of Stevens-Johnson Syndrome and Toxic Epidermal Necrolysis in Children. *Pediatrics* 2011;128(4):723-8.
16. Pirmohamed M, Lin K, Chadwick D, Park BK. TNF alpha promoter region gene polymorphisms in carbamazepine-hypersensitive patients. *Neurology* 2001;56(7):890-6.
17. Hur J, Zhao C, Bai JP. Systems pharmacological analysis of drugs inducing stevens-johnson syndrome and toxic epidermal necrolysis. *Chem Res Toxicol* 2015;28(5):927-34. doi:

- 10.1021/tx5005248. Epub 2015 Apr 3. PMID: 25811541.
18. Xu L, Zhu Y, Yu J, Deng M, Zhu X. Nursing care of a boy seriously infected with Steven-Johnson syndrome after treatment with azithromycin: A case report and literature review. *Medicine* 2018;97(1):e9112. doi: 10.1097/MD.00000000000009112. PMID: 29505509; PMCID: PMC5943129.
19. Nappe TM, Goren-Garcia SL, Jacoby JL. Stevens – Johns on syndrome. after treatment with azithromycin: an uncommon culprit. *Am J Emerg Med* 2016;34(3):676-e1
20. Yadav R, Srivastava A, Pawar P, Mendiratta V, Tayal P. A rare case of toxic epidermal necrolysis in pregnancy. *Int J Reprod Contracept Obstet Gynecol* 2020;9(2):846.
21. de Jesus LE, Dekermacher S, Manhaes CR, Faria LM, Barros ML. Acquired labial sinechiae and hydrocolpos secondary to Stevens-Johnson syndrome. *Urology* 2012;80(4):919-21.
22. Kratzert K, Marks F, Antoine C, Brescia RJ, Parodneck L, Young BK. Pregnancy post-Stevens-Johnson syndrome: case report and review of the literature. *Obstet Gynecol* 1988;72(3 Pt 2):447–50.
23. Finkelstein Y, Soon G, Acuna P, George M, Pope E, Ito S, et al. Recurrence and Outcomes of Stevens-Johnson Syndrome and Toxic Epidermal Necrolysis in Children. *Pediatrics* 2011;128(4):723-8.
24. Di Marco N, Schaink JM, Cranswick NE, Sawyer SM. Stevens–Johnson syndrome: Old and new opportunities for prevention. *J Paediatrics Child Health* 2015;51(9):924-6.
25. Wanscher B, Thormann J. Permanent Anonychia After Stevens-Johnson Syndrome. *Arch Dermatol* 1977;113(7):970. doi:10.1001/archderm.1977.01640070104018
26. Graham-Brown R AC, Cochrane G W, Swinhoe JR, Sarkany I & Epsztejn LJ. Vaginal Stenosis due to bullous erythema multiforme (Stevens-Johnson Syndrome) case report. *BJOG: Int J Obstet Gynaecol* 1981;88(11):1156-7.

## REPORT OF A CASE OF SUCCESSFUL PREGNANCY AND DELIVERY FOLLOWING DRUG REACTION AND STEVENS-JOHNSON SYNDROME

Yalda Mousazadeh<sup>1</sup>, Roghayeh Salmani<sup>2\*</sup>, Saeedeh Bagherbandi<sup>3</sup>

Received: 13 August, 2022; Accepted: 21 January, 2023

### Abstract

**Background & Aims:** Stevens Johnson syndrome (SJS) is a severe hypersensitive reaction and a life-threatening, immunologically mediated and usually drug-induced disease. Sulfonamides, allopurinol, and cold medicines are some of these allergen drugs. pregnant women comprise a subset of individuals at risk for SJS development. The aim of the article was to report a success pregnancy and delivery in a woman after 5 years of SJS diagnosis.

**Case Report:** This case report study was conducted at Imam Khomeini Hospital in Khalkhal, Iran. In this study, we discussed on the history of pregnancy and delivery in a woman 5 years following SJS diagnosis with vaginal stenosis resulting from Azithromycin and Naproxen treatment for cold. This study showed that there is a possibility of successful pregnancy and delivery in the people with SJS and long-term complications caused by it.

**Conclusion:** Health care providers must be careful concerning drug reactions, especially the occurrence of SJS, which is a potentially harmful and fatal condition.

**Keywords:** Azithromycin, Drug Allergy, Naproxen, Pregnancy, Stevens-Johnson Syndrome

**Address:** Khalkhal University of Medical Sciences, Khalkhal, Iran

**Tel:** +9845324222002

**Email:** salmany.ro@gmail.com

Copyright © 2022 Nursing and Midwifery Journal

This is an open-access article distributed under the terms of the [Creative Commons Attribution-noncommercial 4.0 International License](https://creativecommons.org/licenses/by/4.0/) which permits copy and redistribute the material just in noncommercial usages, as long as the original work is properly cited.

<sup>1</sup> Department of Public Health, Khalkhal University of Medical Sciences, Khalkhal, Iran

<sup>2</sup> Department of Midwifery, Khalkhal University of Medical Sciences, Khalkhal, Iran (Corresponding Author)

<sup>3</sup> Khalkhal University of Medical Sciences, Khalkhal, Iran