

عنوان: گزارش يك بیمار دچار شوک کاردیوژنیک (عوارض مرتبط و مراحل درمان)

دکتر هاشم کازرانی^۱، علی اشرف گودی‌نی^۲

۱- متخصص قلب و عروق، بی‌مارستان امام علی (ع)، دانشگاه علوم پزشکی کرمانشاه، کرمانشاه

۲- کارشناس پرستاری و کارشناس ارشد فیزیولوژی پزشکی، مرکز تحقیقات بی‌ولوژی پزشکی، دانشگاه علوم

پزشکی کرمانشاه

مؤلف و مسئول مکاتبات: علی اشرف گودی‌نی.

آدرس مکاتبه: کرمانشاه، بلوار شهید شیروودی، خیابان دانشگاه، جنب دانشکده پزشکی، مرکز تحقیقات بی‌ولوژی

پزشکی

صندوق پستی: ۱۶۱۶-۶۷۱۵۵ کد پستی: ۶۷۱۴۸۶۹۹۱۴

تلفکس: ۰۸۳۱-۴۲۷۶۴۷۱

چکیده:

از گذشته شوک کاردیوژنیک با درمانهای معمول و استفاده از داروهای تقویت کننده قلب و افزایش دهنده فشار خون در بخشهای مراقبت ویژه قلب با مرگ و میر ۸۰ تا ۹۰ درصد همراه بوده است. علاوه بر انفارکتوس حاد میوکارد نارسایی شدید دریچه‌های قلبی نیز می‌توانند موجب شوک کاردیوژنیک شود. در صورتی که خونریزی همراه با اختلالات انعقادی، افزایش غلظت پتاسیم خارج سلولی و اختلال ریتم و اختلالات زمینه‌ای دیگر برای یک فرد مسن همزمان رخ دهد پیش‌آگهی به مراتب بدتری خواهد داشت.

مردی ۷۸ ساله با سابقه آنفارکتوس میوکارد با شکایت تنگی نفس شدید در بیمارستان پذیرش شد. در رادیوگرافی سینه بزرگی قلب مشهود بود و در آخرین اکوکاردیوگرافی نارسایی متوسط دریچه‌های آئورتی و میتراش گزارش شده بود. در نوار قلب ریتم قلبی فیبریلاسیون دهلیزی با پاسخ بطنی کند بود و بلوک شاخه‌ای چپ داشت. بی‌مار دچار ایست کامل قلبی تنفسی شد. پس از ۴۵ دقیقه احیاء قلب و ریه ضربان قلب برقرار شد اما به دلیل نداشتن تنفس و در حالت کمای عمیق به ونتیلاتور متصل شد. در ابتدای اتصال به ونتیلاتور ضربان قلب ۴۰ بار در دقیقه بود و فشار خون تا چند ساعت با روش لمسی و سمعی قابل اندازه‌گیری نبود. پس از چند ساعت دچار خونریزی از دستگاه گوارش و ادراری شد در آزمایش مشخص شد اختلال انعقاد خون دارد PTT بی‌شتر از ۱۲۰ ثانیه و PT برابر با ۳۱٫۵ ثانیه. همچنین بیمار هیپرکالمی داشت. اما این بیمار در طی چند روز بهبودی نسبی یافت و از بیمارستان مرخص گردید. در این گزارش سعی می‌شود عوامل ایجاد و عوارض مرتبط باشوک کاردیوژنیک در بی‌ماری که شانس کمی برای بقا داشت اما با درمانهای معمول بهبودی نسبی یافت و از بیمارستان ترخیص شد شرح داده شود.

کلید واژه : شوک کاردیوژنیک، انفارکتوس قلبی، مرگ و میر.

Report of a complicated patient with cardiogenic shock (related complications and treatment processes)

Conventional therapy for cardiogenic shock with coronary care unit monitoring and vasopressor agents to support blood pressure has historically been associated with an 80% to 90% mortality rate in large series. In addition to acute myocardial infarction severe heart valves insufficiency can cause cardiogenic shock too. hemorrhagic shock may be developed more rapidly if bleeding accompanied with coagulation disorders. Rise in extra cellular potassium concentration can cause heart weakness and dysrhythmia. How about that if all of these take place at same time.

A 78 years old man was admitted with dyspnea from a few days ago. He had history of myocardial infarction. Cardiomegaly was seen in his chest X ray scan and had moderate mitral regurgitation and aortic valve insufficiency in last echocardiography. In electrocardiogram his cardiac rhythm was atrial fibrillation with slow ventricular response and left bundle branch block was seen. He developed cardiogenic shock that led to cardiac arrest. After 45 minutes cardiopulmonary resuscitation he was connected to ventilator because he had not spontaneous respiration and was in deep coma. His heart rate was 40 b/min and blood pressure was not detected. After a few hours gastro intestinal bleeding and hematuria was happened while he had coagulation disorder too (PT=31.5 seconds ,PTT>120 seconds). Also he had severe hyperkalemia. All of them took place in 6 hours. But this patient has been recovered and discharged in a few

days. We want to explain how common cares and treatments for a patient that had little chance to survive and needed intensive care had good efficiency.

Key words : Cardiogenic shock, Myocardial infarction, Mortality

گزارش يك بیمار دچار شوک کاردیوژنیک (عوارض مرتبط و مراحل درمان)

مقدمه:

شوک کاردیوژنیک به کاهش ایندکس قلبی کمتر از 2.2 L/min/m^2 و کاهش فشار سیستولیک کمتر از ۹۰ میلیتر جیوه بطور پیوسته گفته می شود و ضعف جریان خون سیستمیک از مشخصات آن می باشد (۱). شوک کاردیوژنیک پیش آگهی خوبی ندارد و بیشتر موارد آن به مرگ منجر می شود (۲ و ۱). درمانهای معمول شوک کاردیوژنیک حتی در بخش مراقبتهای ویژه و تحت پایش قلبی و استفاده از داروهای بالا برنده فشار خون و تقویت کننده قلب از گذشته با مرگ و میر ۸۰ تا ۹۰ درصد همراه بوده است (۳). بیمارانی که در اثر انفارکتوس حاد میوکارد دچار شوک کاردیوژنیک می شوند با احتمال زیاد بیماران پیر، دارای تاریخچه MI قبلی یا نارسایی احتقانی قلب هستند و در زمان ایجاد شوک کاردیوژنیک انفارکتوس حاد قدیمی دارند. شوک کاردیوژنیک مسئول مرگ و میر حدود ۶۰ درصد بیماران دچار MI حاد کرونر که ترومبولیز می گیرند می باشد. امروزه علاوه بر داروهای افزایش دهنده قدرت انقباضی قلب از تکنیکهای تهاجمی تری برای افزایش عملکرد قلب از جمله پمپ بالونی داخل آئورت و دستگاه کمک کننده انقباض بطنی (VAD) استفاده می شود (۴ و ۲). حدود ۱۰٪ بیماران علائم شوک را در زمان پذیرش نشان می دهند در حالیکه ۹۰٪ در ساعتهای بعد از بستری دچار علائم شوک می شوند (۵). در شوک کاردیوژنیک به علت کاهش برونده قلبی فشار پرفوزیون عروق کرونر کاهش می یابد که به نوبه خود سبب تضعیف قلب شده و این سیکل معیوب تا مرگ ادامه می یابد مگر اینکه این سیکل در جایی شکسته شود. از طرفی کاهش برونده قلب سبب کاهش جریان خون CNS می شود که می تواند عملکرد

مراکز مهم حیاتی از جمله مرکز تنفس را دچار اختلال کند(۲و۱). اگر شوک کاردیوژنیک با اختلالات دیگری نیز همراه باشد پیش آگهی بدتری خواهد داشت. در صورت وجود ریتم غیر طبیعی برون‌ده قلبی باز هم کاهش خواهد یافت. اختلالات دریاچه‌های قلبی به تنهایی می‌تواند شوک کاردیوژنیک ایجاد کند(۴). افزایش پتاسیم خارج سلولی منجر به ضعف قلب و برادیکاردی می‌شود. افزایش پتاسیم خارج سلولی به مقدار تنها ۴ میلی‌اکی‌والان در لیتر مدت زیادی تحمل نخواهد شد(۶). اگر خونریزی با اختلالات انعقادی همراه باشد تشدید یافته و در صورت ادامه خونریزی فرد دچار شوک هموراژیک می‌شود و اندکس قلبی باز هم کاهش خواهد یافت. اما اگر همه اینها با هم باشند شانس بهبودی بیمار به مراتب کمتر خواهد بود. در این گزارش سعی می‌شود عوامل ایجاد و عوارض مرتبط با شوک کاردیوژنیک در بی‌ماری که شانس کمی برای بقا داشت اما با درمانهای معمول بهبودی نسبی یافت و از بیمارستان ترخیص شد شرح داده شود.

معرفی مورد:

مردی ۷۸ ساله با شکایات تنگی نفس در بخش مراقبتهای ویژه قلب بستری شد. در گرافی انجام شده کاردیومگالی و علائم افیوژن ریه در سمت چپ دیده شد. در اکوکاردیوگرافی قبلی نارسایی دریچه آئورت (+) AR و نارسایی دریچه میترال (+) MR گزارش شده بود. و در شرح حال سابقه MI قبلی داشت. بیمار تنگی نفس شدید و ضعف و بی حالی داشت و ظاهر بیمار کاشکتیک بود. در بدو ورود فشار خون بیمار ۱۴۰/۹۰ بود. ریتم قلبی فیبریلاسیون دهلیزی (AF) با پاسخ بطنی کند در حد ۶۰ ضربان در دقیقه (b/min) و با هدایت بطنی بلوک شاخه ای چپ (LBBB) بود (شکل شماره ۱ الف و ب). همچنین افزایش ST در لیدهای جلو قلبی در حدود نیم میلی ولت داشت. در سمع ریه رال داشت. یک ساعت بعد ادم ریه شدیدتر شد و رال منتشر پیدا کرد در این زمان فشار خون به ۱۱۰/۷۰ رسید. ادم ریه درمان شد اما جواب نداده و با گذشت زمان فشار خون کاهش یافت. ضربان قلب به (b/min) ۴۰ کاهش یافت و فشار خون ۷۰/۷۰ پالس (70/P) شد و کاهش سطح هوشیاری پیدا کرد. احیاء قلبی ریوی (CPR) شروع شد. تنفس از طریق لوله تراشه با آمبوبگ و ماساژ قلبی داده شد و تا سی دقیقه ادامه یافت. علاوه بر داروهای اپی نفرین و آتروپین داروهای دوپامین و دوبوتامین انفوزیون شد اما همچنان فشار حس نمی شد. بیمار به ونتیلاتور متصل شد و در حالت assist control با تعداد تنفس 12 بار در دقیقه و TV=600 ml و FIO2=%60 و نتیله شد در حالیکه دوپامین و دوبوتامین با دوز بالا می گرفت همچنان فشار خون حس نمی شد. ریتم برادیکاردی با ضربان قلب 40 b/min و کمپلکس QRS پهن بود. اگرچه در آزمایشات اولیه افزایش آنزیمهای قلبی

نداشت اما بعد از مدتی total CPK و LDH افزایش یافت و مخصوصا تروپونین I به 7/6 ng/ml رسید

WBC=18800/m³ با نوتروفیلی 89% بدون علائم عفونت نیز به نفع وجود انفارکتوس حاد می توانست باشد با توجه به بلوک شاخه ای چپ افزایش قطعه ST در V1-V3 قابل قضاوت نبود اگرچه به اندازه نیم میلی ولت بود. پس از مدتی که بیمار به ونتیلاتور متصل بود جواب پتاسیم بیمار ۷ میلی اکی والان در لیتر گزارش شد. بی‌مار همچنان در کمای عمیق بود اما بجز تنفس بقیه رفلکسهای ساقه مغز طبیعی بود. پس از مدتی بیمار دچار استفراغ خونی شد و هماچوری پیدا کرد که از طریق کاتتر ادراری قابل مشاهده و روشن بود. PT و PTT اندازه گیری شد که PT=31/5 و PTT>120 ثانیه و INR= 6/01 بود همه مشکلات فوق در طی حدود ۶ ساعت اتفاق افتاده بود در آزمایشهای کبدی که بعدا انجام شد آنزیمهای کبدی بیشتر از ۱۰۰۰ واحد بین المللی در میلی لیتر بودند که نشان می داد مشکلات زمینه ای کبدی نیز داشته است.

با انفوزیون دوپامین و دبتامین و انفوزیون مایع همراه با کنترل سمع ریه پس از گذشت سه ساعت از افت فشار خون، فشار خون بیمار که قابل لمس نبود به 50/P پس از ده ساعت به 70/P پس از پانزده ساعت به 80/P و پس از بیست ساعت به 90/50 و پس از بیست و چهار ساعت از افت فشار به 110/60 رسید. در هنگامی که بیمار به ونتیلاتور متصل بود آزمایش گاز های خون شریانی (ABG) انجام شد که نشانگر آکالوز تنفسی در حال جبران کلیوی بود. بنابراین تعداد تنفس به ده بار در دقیقه کاهش یافت. مراقبت از لوله تراشه به عمل آمد و ترشحات آن ساکشن گردید. هایپرکالمی بیمار بوسیله تزریق گلوکز هایپرتونیک و انسولین درمان شد. همچنین به منظور جلوگیری از اثرات تضعیفی افزایش پتاسیم خارج سلولی بر قدرت انقباض عضله قلبی گلوکونات کلسیم تزریق گردید. در آزمایشات بعدی پتاسیم در محدوده طبیعی باقی ماند. به دلیل بالا بودن زمان انعقاد چهار واحد پلاسمای تازه منجمد (FFP) تزریق گردید. پس از تزریق پلازما PT=17/2 ثانیه شد و در آزمایشات بعدی در این محدوده باقی ماند. افزایش PT می تواند در راستای افزایش آنزیمهای کبدی باشد. برای بیمار سه تزریق روزانه ویتامین K انجام شد. برای بیمار لوله نازوگاستریک (NGT) تعبیه شد. و تا شفاف شدن ترشحات شستشو با محلول نرمال سالین ادامه یافت و از طریق (NGT) خونریزی بیمار پایش شد. با اقدامات فوق خونریزی ادامه نیافت و ترشحات خون آلود بیمار به مرور کمتر شد و در طی بستری هموگلوبین بیمار افت نکرد. با تصحیح اختلالات متابولیک، کنترل خونریزی و اختلالات انعقادی و اینکه ریتم قلبی بیمار به مرور از فیبریلاسیون دهلیزی با پاسخ بطنی کم به شکل فیبریلاسیون دهلیزی گذرا با پاسخ بطنی بیشتر در آمد و

سپس سینه‌نوسی شد. نکته امیدوار کننده و جالب توجه این بود که همزمان با افزایش فشار خون بیمار رفلکسهای بیمار نیز اندک اندک بهتر می‌شد در فشار $90/50$ یعنی پس از گذشت بیست ساعت رفلکس تنفس بیمار بازگشت و در فشار $110/60$ لوله تراشه بیمار خارج شد و بیمار هوشیار بود. بعد از جدا شدن از ونتیلاتور مجدداً (ABG) انجام شد که نشانگر آلکالوز تنفسی در حال جبران کلیوی بود و درصد اشباع اکسیژن خون شریانی $95/4\%$ بود. بیمار که در ابتدا برون‌ده ادراری نداشت به مرور با افزایش فشار خون برون‌ده ادراری پیدا کرد و سرم تراپی بر اساس برون‌ده ادراری سه ساعته بعلاوه 150 میلی لیتر دریافت می‌کرد. همچنین دوپامین و دوبوتامین با دوز کم نیز برای جلوگیری از افت فشار خون انفوزیون می‌شد. جالب است که برون‌ده ادراری در روز دوم 5850^{CC} بود و مایعات دریافتی 7450^{CC} بود. اشباع اکسیژن شریانی که بوسیله پالس اکسی متر اندازه گیری می‌شد 90% بود. بیمار دچار دلیریوم شده بود که احتمالاً به دلیل کاهش خون‌رسانی CNS در مدت گذشته بود. در روزهای بعد NGT خارج شد و مایعات خوراکی شروع شد. در روز سوم ریتم سینه‌نوسی با PVC زیاد گاهی تاکیکاردی سینه‌نوسی می‌شد. سپس ریتم قلبی اکثراً سینه‌نوسی شد (شکل شماره ۲) بیمار تا پایان بستری تب پیدا نکرد. در روز پنجم بستری از بیمار اکو کاردیو گرافی انجام شد. در اکو $EF=10-15\%$ نارسایی متوسط تا شدید دریچه آئورتی و نارسایی متوسط دریچه میترال و نارسایی دریچه تریکوسپید، بزرگی بطن چپ و *global hypokinesia* گزارش شد. جهت ادامه درمان بیمار از CCU به بخش داخلی قلب منتقل گردید و پس از چند روز از بیمارستان مرخص شد.

نتیجه گیری: بیمارانی که وضعیت پی‌چیده دارند به مراقبت‌های متعددی نیاز دارند. بهبودی چنین بیمارانی که دچار عوارض مختلف هستند و برای بقاء شانس کمی دارند با استفاده از اقدامات رایج درمانی و بدون استفاده از

دستگاههای پیشرفته و یا مداخلات پیچیده پزشکی پرستاران را در بخشهای مختلف جهت ارایه کامل و دقیق خدمات پرستاری کامل و با انگیزه تشویق می کند. این چنین مواردی به ما کمک می کند تا بدون توجه به پیش آگهی بیماری و با شناسایی هر یک از علایم و چگونگی ارتباط آن با بیماری خدمات دقیق و لازم را انجام دهیم.

References :

1. Hochman JS, Ingbar DH. Cardiogenic shock and pulmonary edema. In: Funci AS, Braunwald E, Kasper DL, Hauser SL, Longo DL, Jameson JL, Loscalzo J, Editors. Harrison's principles of internal medicine. 17th Ed. New York: MC Graw-Hill companies; 2008. P.1702-1706.
2. Richenbacher WE, Pierce WS. Treatment of heart failure: Assisted circulation. In Braunwald E, Zipes P, Lipby P, Editors. Heart disease, A text book of cardiovascular medicine. 6th Ed. Philadelphia: W.B.Saunders Company; 2001. P. 603.
3. Fornalo G, Prando MD, Parodi F, Cordero G, Sansa M, Bongo AS, et al. Short and intermediate term clinical outcome in patients with cardiogenic shock treated with aortic counterpulsation. G Ital Cardiol. 1996 Dec;26(12):1385-99.
4. Holleuberg SM, Saltzberg MT, Soble JS, Parrillo JE. Acut heart failure and shock. In: Crawford M H, Dimarco J P, Paulus W J, Editors. Cardiology. 2nd Ed. Edinburgh: Mosby; 2004. P. 855-870
5. Antman EM, Braunwald E. Acut myocardial infarction. In: Braunwald E, Zipes P, Lipby P, Editors. Heart disease, A text book of cardiovascular medicine. 6th Ed. Philadelphia: W.B.Saunders Company; 2001. P. 1178.
6. Guyton AC, Hall jE. Medical physiology. 11th edition, Philadelphia: Elsevier Saunders, 2006. p. 365-8.

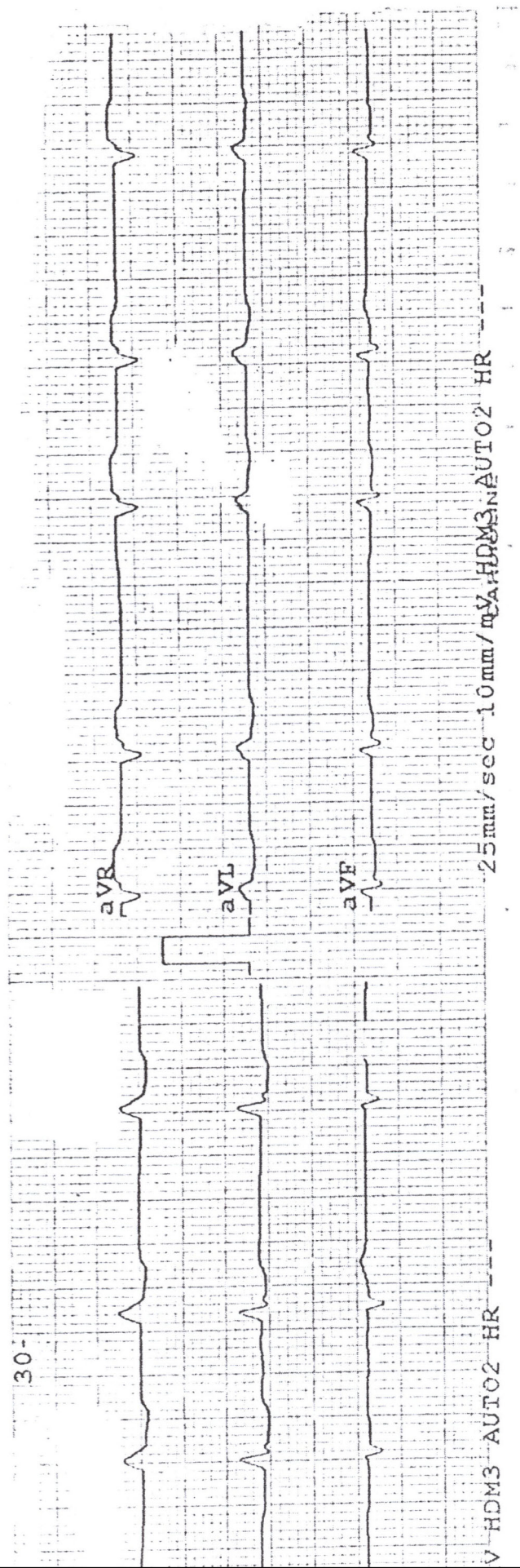
شکل ۱: نوار قلب بی‌مار در بدو ورود الف: اشتقاقهای اعضاء ب: اشتقاقهای جلوی قلبی

شکل ۲: ریتم سینوسی بیمار در اشتقاق II چند روز پس از بستری

شکل ۲ : ریتم سینوسی قلب در روز سوم



شکل ۱- ب) استقامت‌های جلوی قلبی در بدو بستری بیمار



الف : اشتقاق اعصاب ب - اشتقاق هولتر
الف : نوامیس بیدار در پرو پرو
الف - الف

